

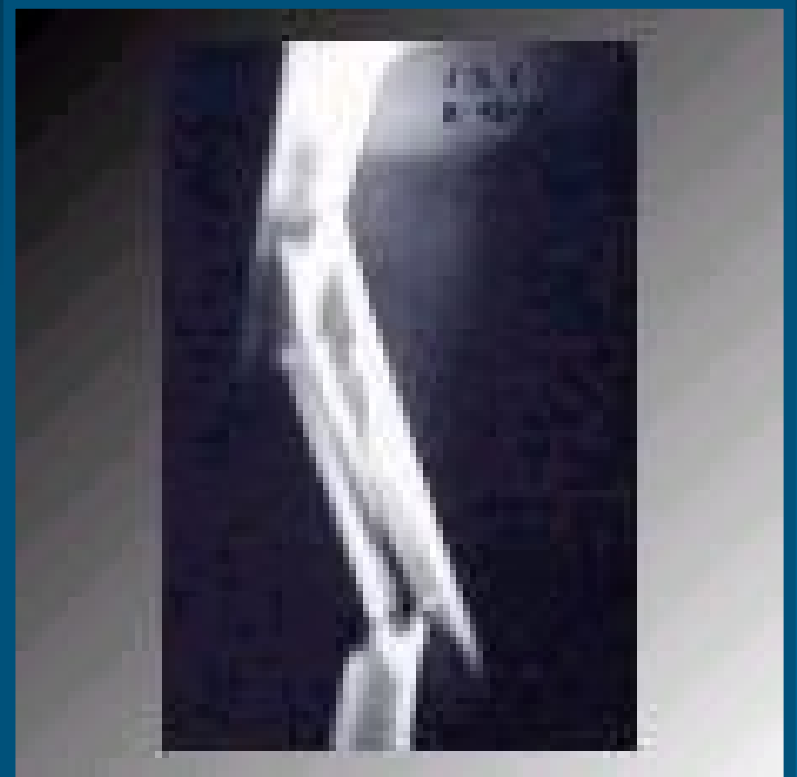
# TRAUMATISMOS

# FRACTURAS



# DEFINICIÓN

- Pérdida de continuidad en la estructura de un hueso.



# CAUSAS

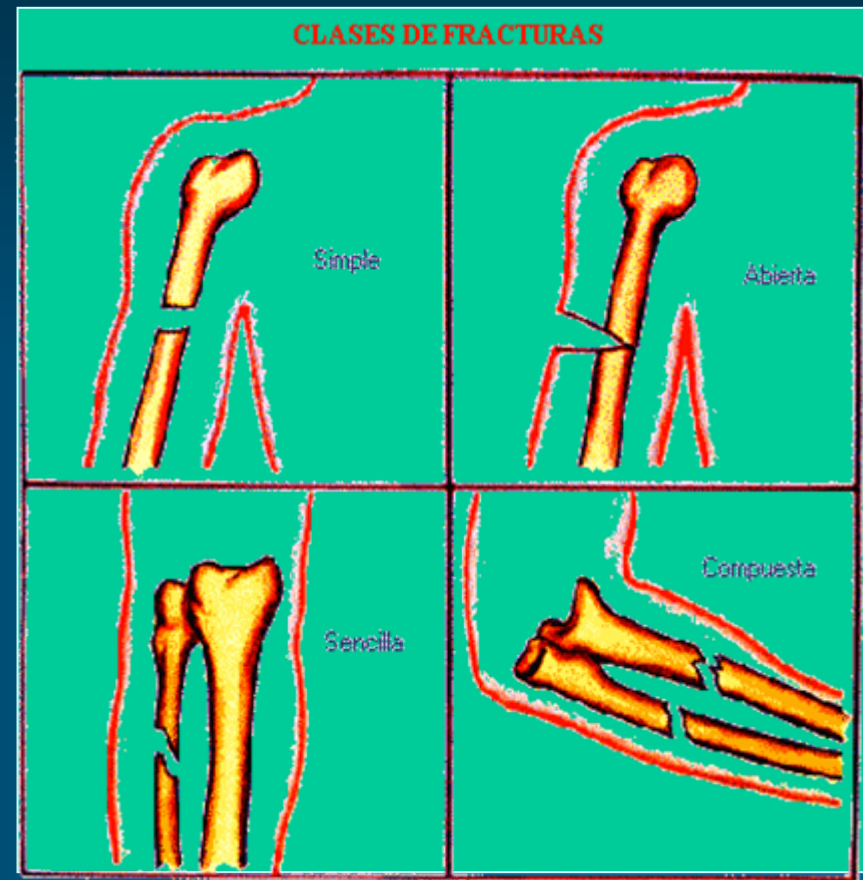
- Traumatismo directo: aplicación de fuerzas que exceden la resistencia de un hueso (golpes, caídas).
  - Compresión
  - Flexión
  - Cizallamiento
  - Tracción

# CAUSAS

- Traumatismo indirecto: por fuerzas de torsión, de rotación
- Fracturas de fatiga
- Fracturas patológicas

# CLASIFICACIÓN

- Cerradas.
- Abiertas.
- Desplazadas.
- Sin desplazar.
- Y éstas a su vez:
  - Simples o compuestas.




# CLASIFICACIÓN


Fractura  
simple  
(fisura)



Fractura  
cominuta

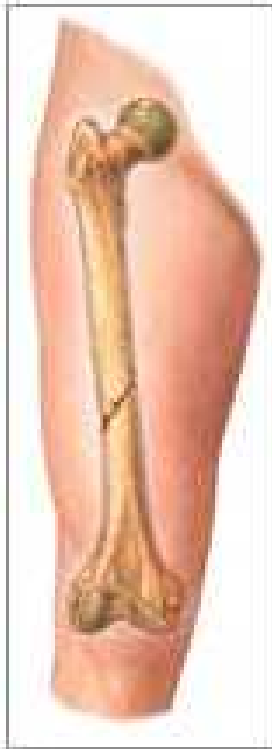

Fractura  
abierta

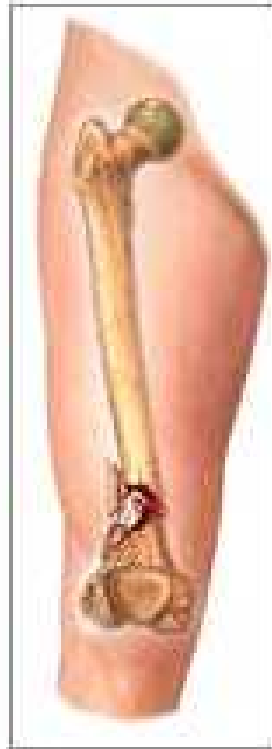

# CLASIFICACIÓN

## Tipos de fractura



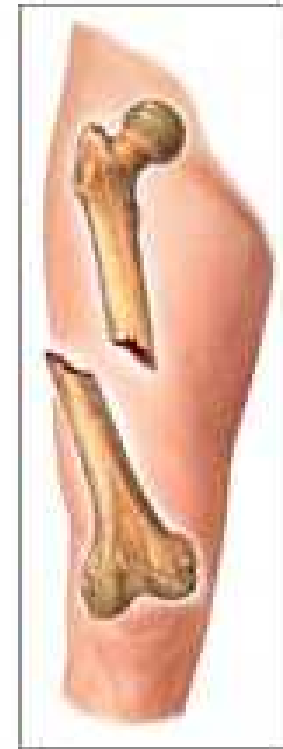Oblicua



Conminuta



Espiral



Compuesta

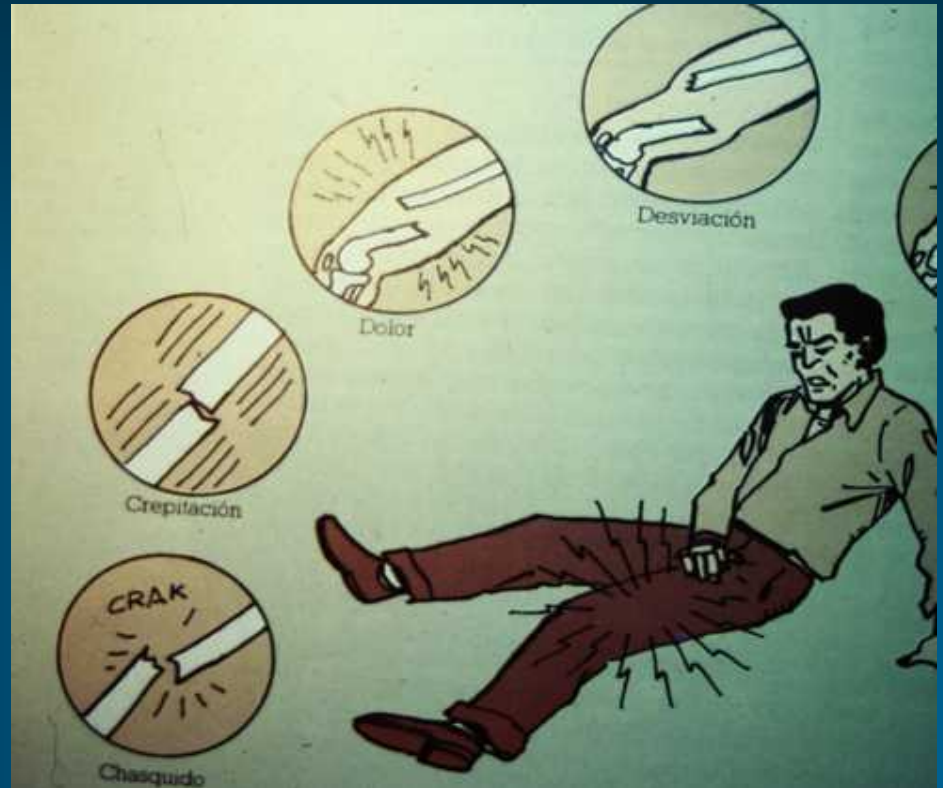

# SINTOMAS

- HISTORIA LESIONAL
  - Mecanismo lesional
  - Entorno
  - Antecedentes clínicos
  - Hallazgos iniciales

# SINTOMAS

- CHASQUIDO.
- DOLOR .
- DEFORMIDAD.
- ACORTAMIENTO.
- INFLAMACIÓN.
- CREPITACIÓN



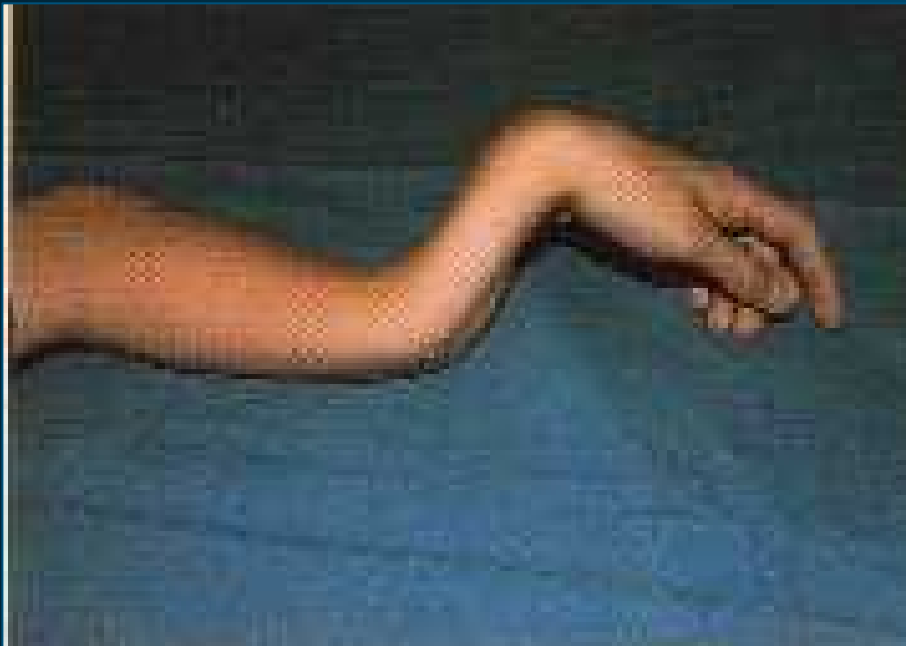# SINTOMAS

- EQUIMOSIS (amoratamiento).
- IMPOTENCIA FUNCIONAL.
- HEMORRAGIAS
- LESIONES NERVIOSAS.
- INFECCIONES.

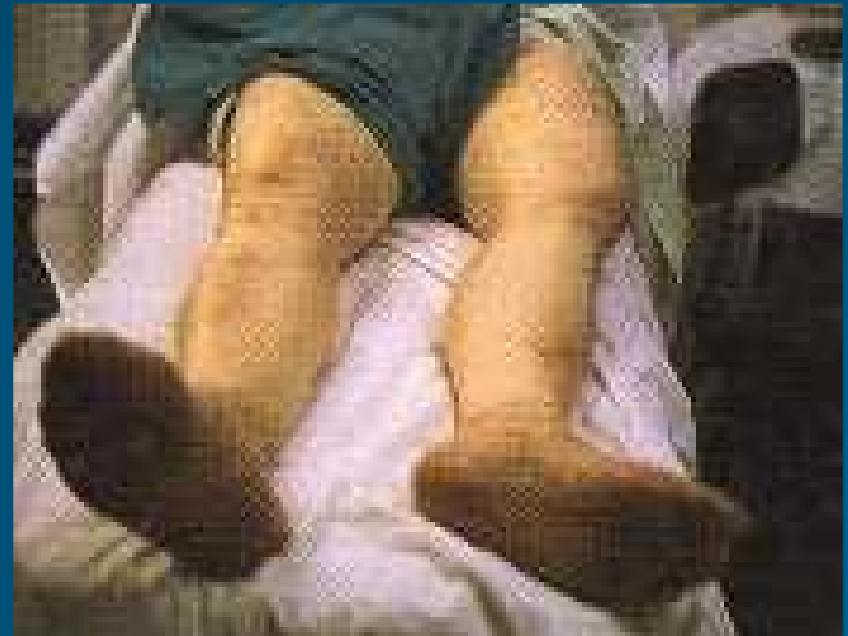

# SINTOMAS

DEFORMIDAD



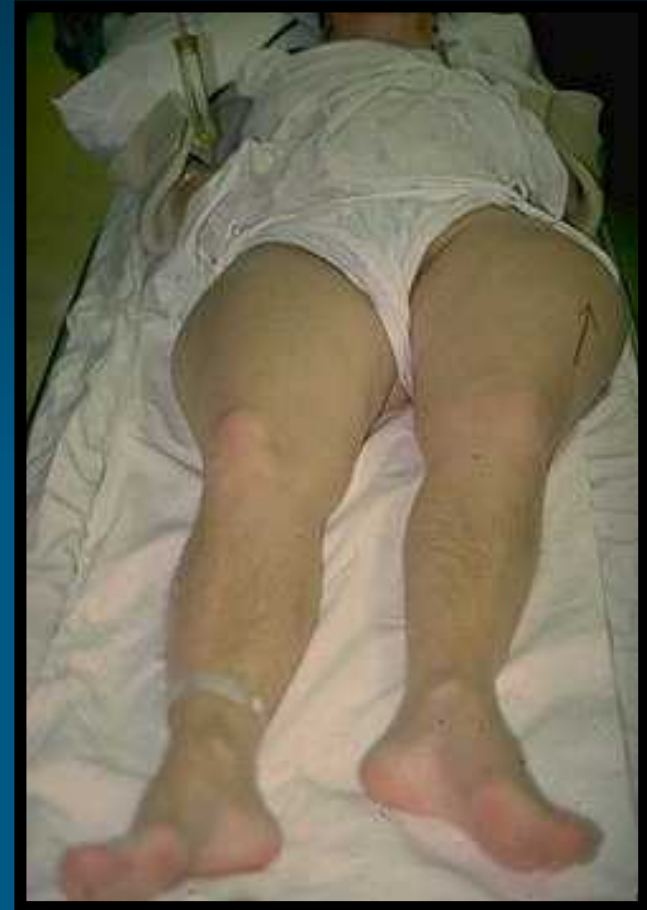ACORTAMIENTO



# FRACTURAS

Pueden poner en peligro la vida del paciente por lesiones asociadas o perdidas hemáticas importantes.

- Húmero: 750 cc
- Tibia: 750 cc
- Fémur: 1000-2000 cc
- Cadera: 1500-2500 cc

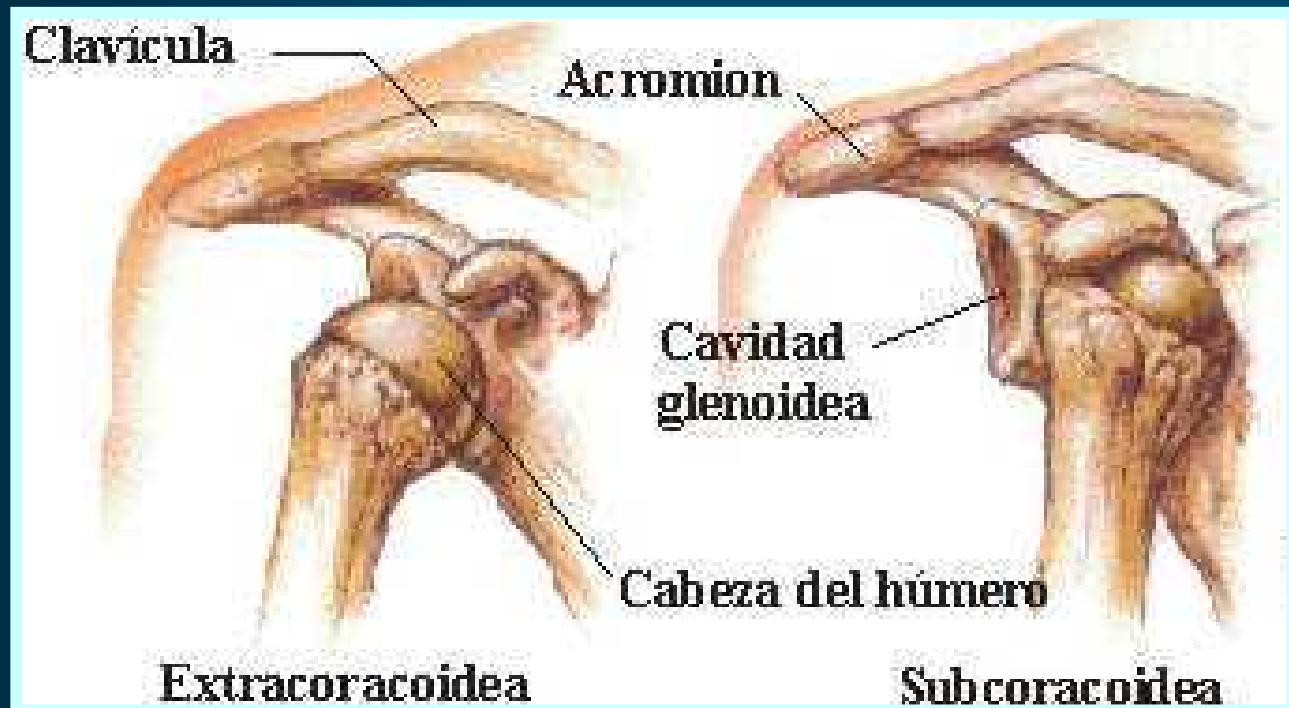


# LUXACIONES



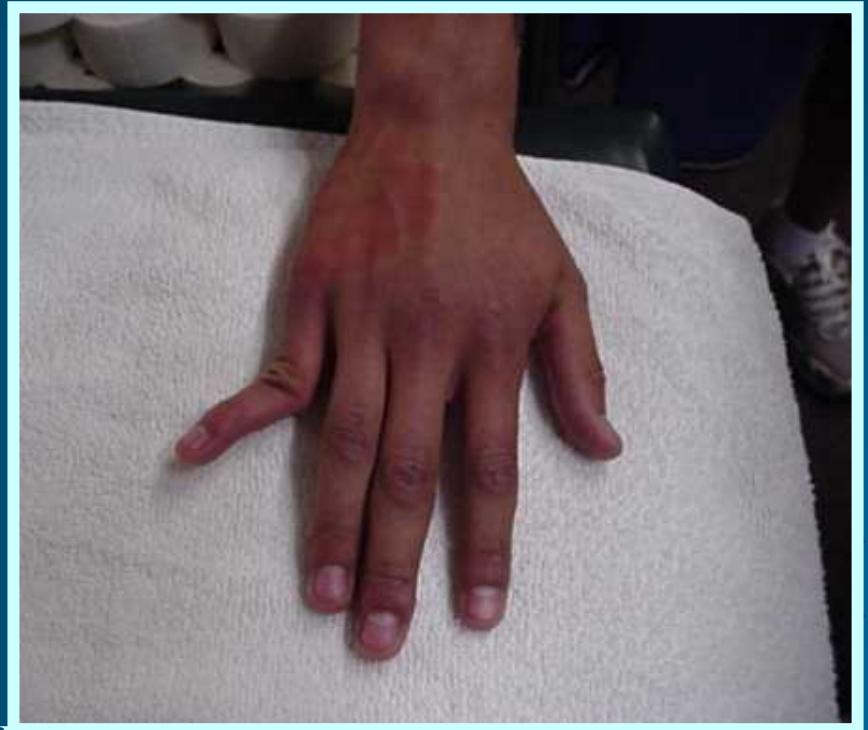# DEFINICIÓN

- Pérdida de contacto anatómico de las superficies articulares.



# SINTOMAS

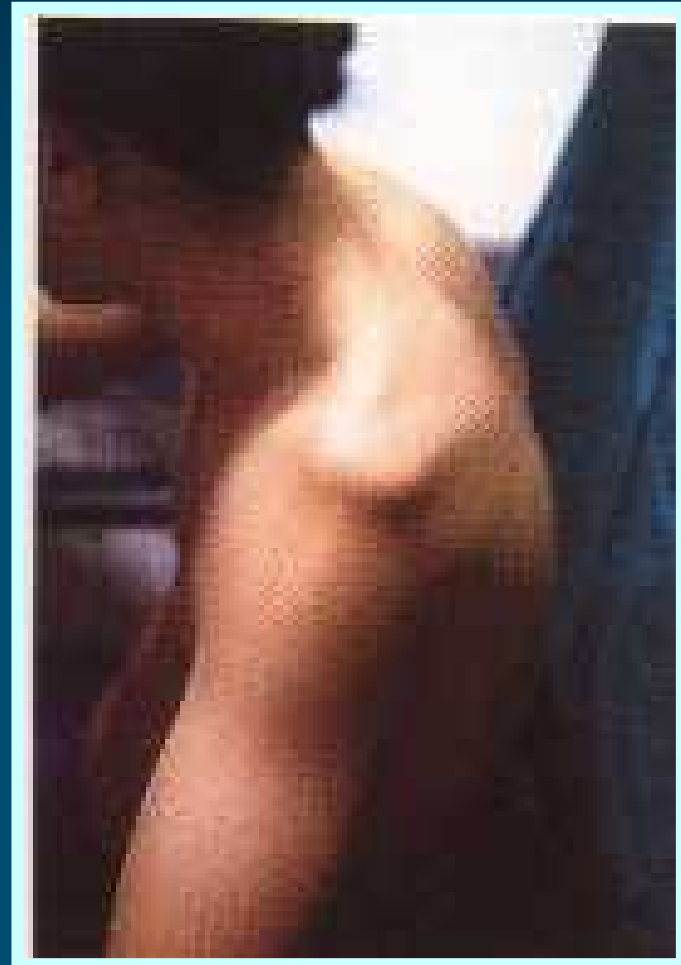- DOLOR.
- IMPOTENCIA FUNCIONAL.
- DEFORMIDAD.
- ACORTAMIENTO.
- CAMBIO DE EJE.





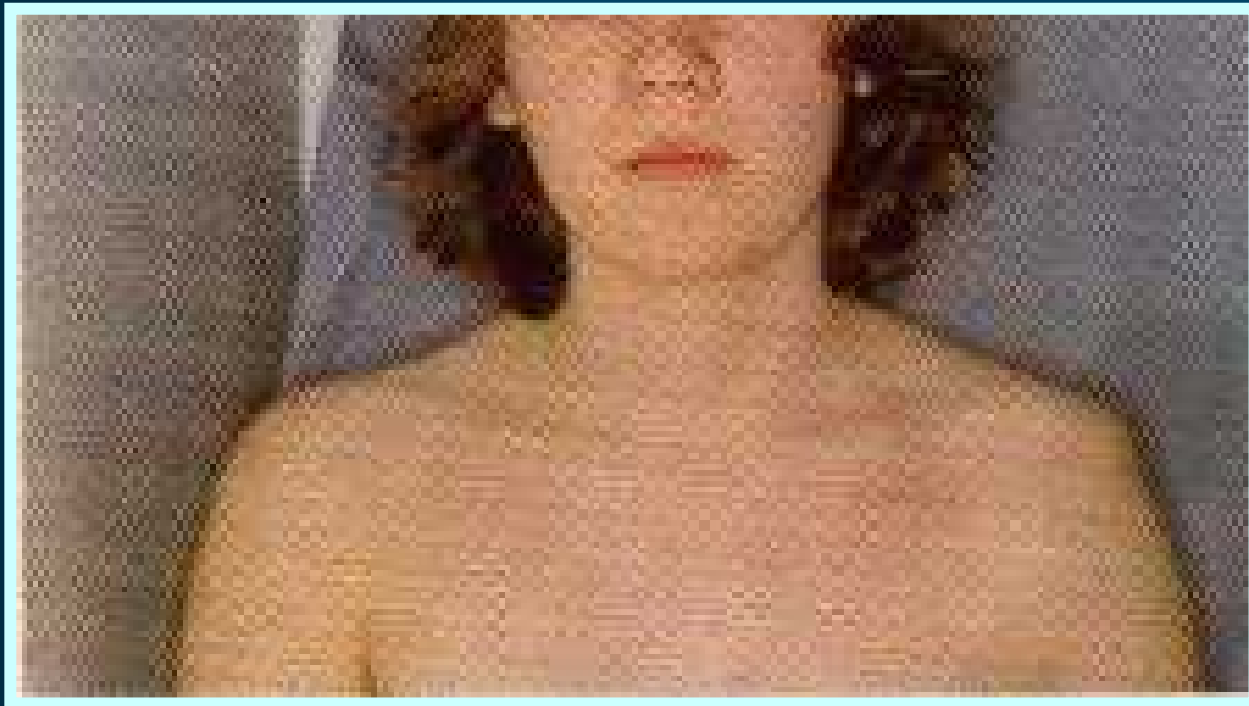# ARTICULACIONES MÁS FRECUENTES

- Hombro
- Codo
- Dedos
- Rodilla
- Cadera



Carlos Piquer

- Luxación de hombro:
  - hombro en charretera



# COMPLICACIONES FRACTURAS Y LUXACIONES

- INFECCIÓN
- COMPRESIÓN NERVIOSA:
  - Insensibilidad, hormigueos, sensación de acorchamiento, etc.
- COMPRESIÓN VASCULAR:
  - Falta de riego sanguíneo

# TRATAMIENTO GENERAL FRACTURAS Y LUXACIONES

- Primero asegurar los signos vitales:
  - permeabilidad de vías aéreas
  - ventilación
  - circulación



# TRATAMIENTO GENERAL FRACTURAS Y LUXACIONES

- Valorar el resto de lesiones.
- Cohibir hemorragias (fx abierta).
- Inmovilizar.
- Movilizar sólo si es necesario manteniendo la estabilidad de la fractura.



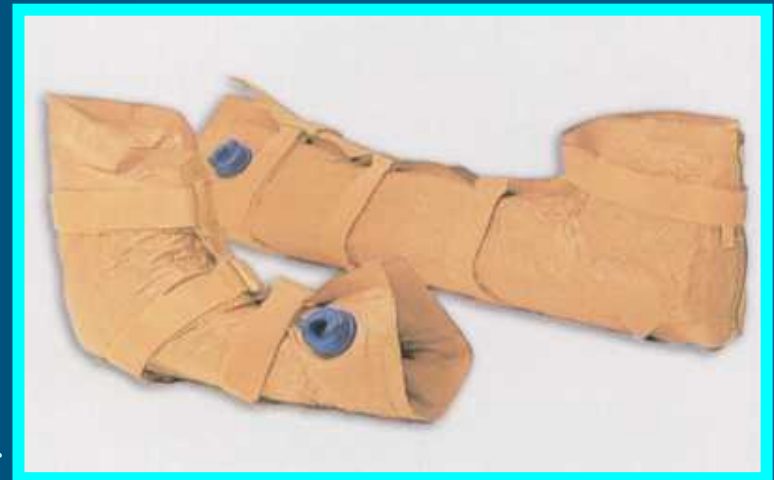# TRATAMIENTO GENERAL FRACTURAS Y LUXACIONES

- Elevar la extremidad si es posible.
- Crioterapia (hielo con protección de la piel).
- Trasladar en posición adecuada o esperar atención médica.



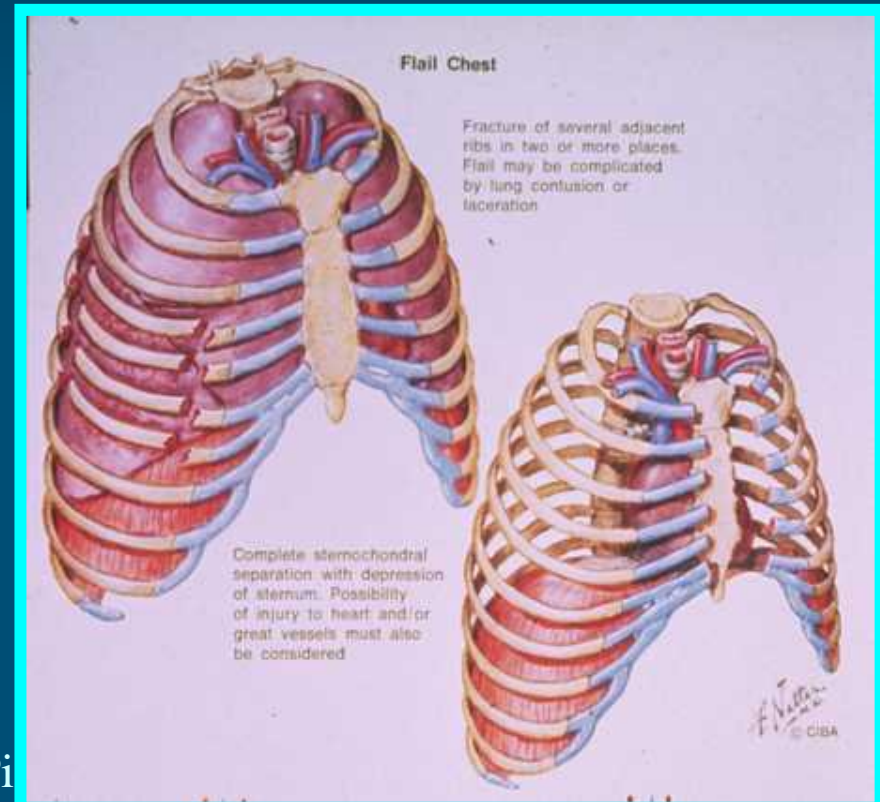
# INMOVILIZACIONES

- Alivian el dolor.
- Disminuyen los daños adicionales.
- Evitan nuevas lesiones.
- Controlan las hemorragias



# FRACTURAS: CASOS ESPECIALES

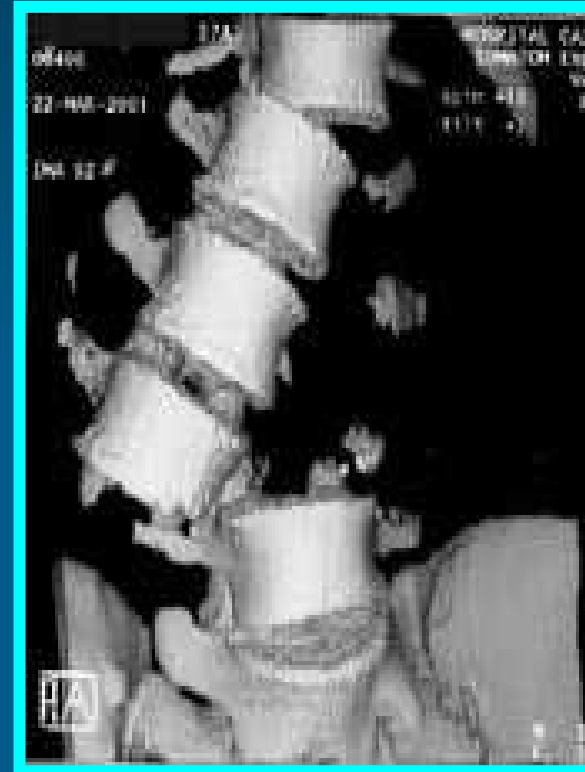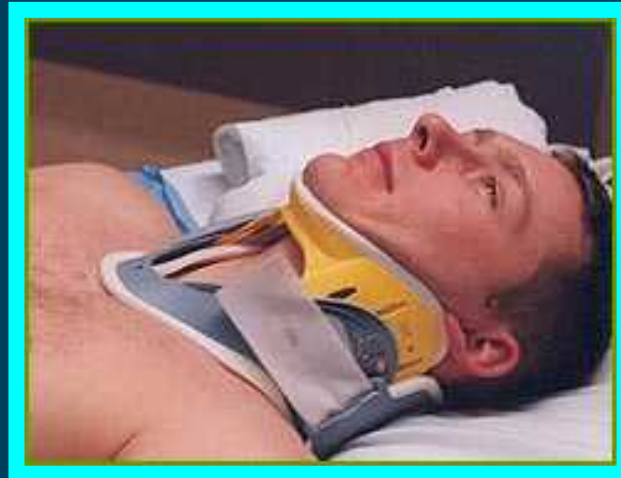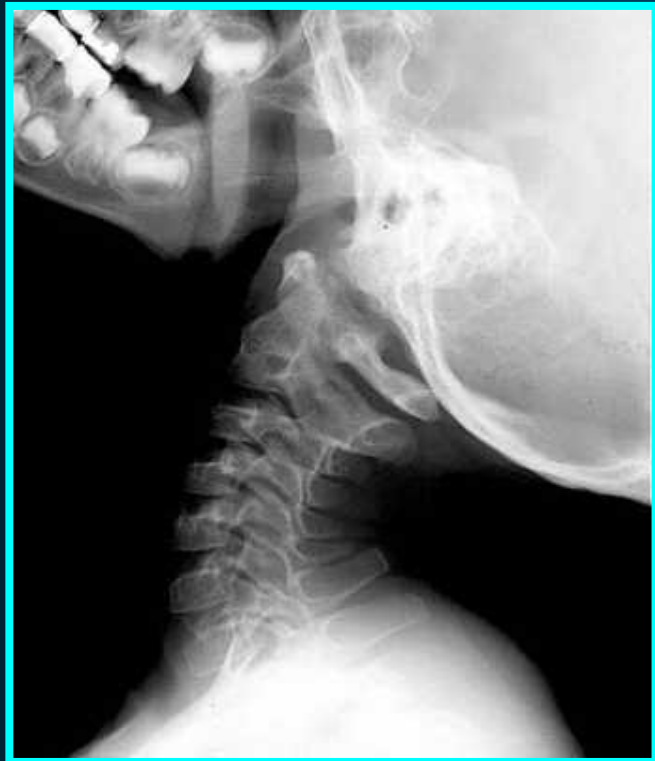- Fracturas costales múltiples: volet costal.
- Fractura de esternón: posible contusión miocárdica





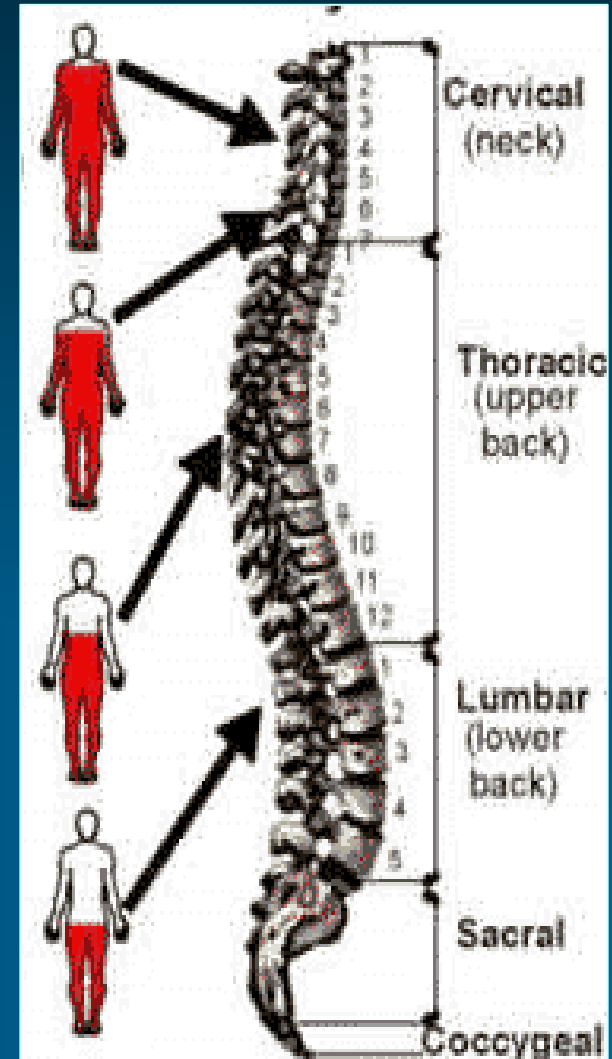
# FRACTURAS: CASOS ESPECIALES

- Fracturas vertebrales.



# FRACTURAS: CASOS ESPECIALES

- Fracturas vertebrales:  
posible lesión medular.
- Paraplejia, tetraplejia
- Compromiso respiratorio si lesión por encima de C4

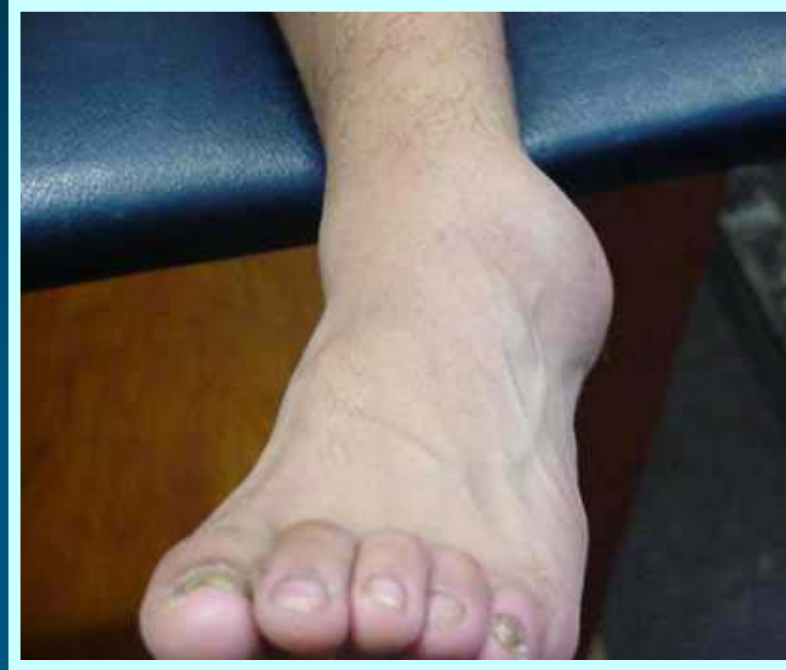

# ESGUINCES



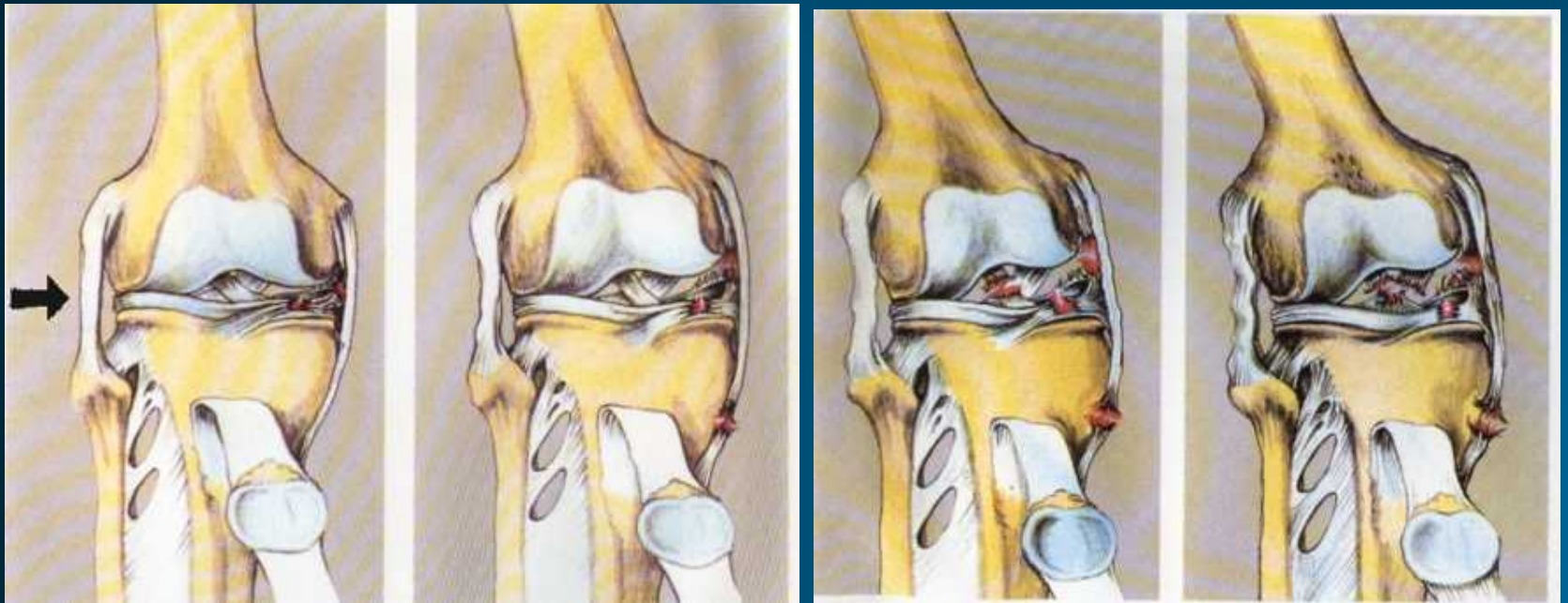
# DEFINICIÓN

- Lesión de ligamentos que rodean a una articulación por movimiento articular forzado
- Clasificación:
  - 1º grado: distensión
  - 2º grado: rotura parcial
  - 3º grado: rotura total



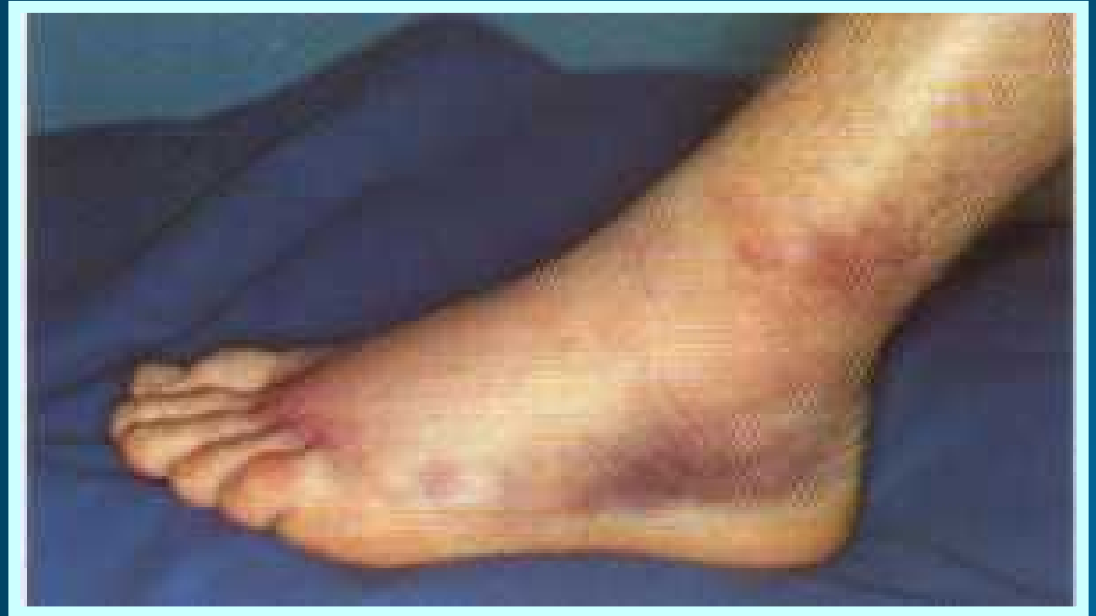# MECANISMO DE PRODUCCIÓN

Movimiento articular forzado en cualquier eje.



# SINTOMAS

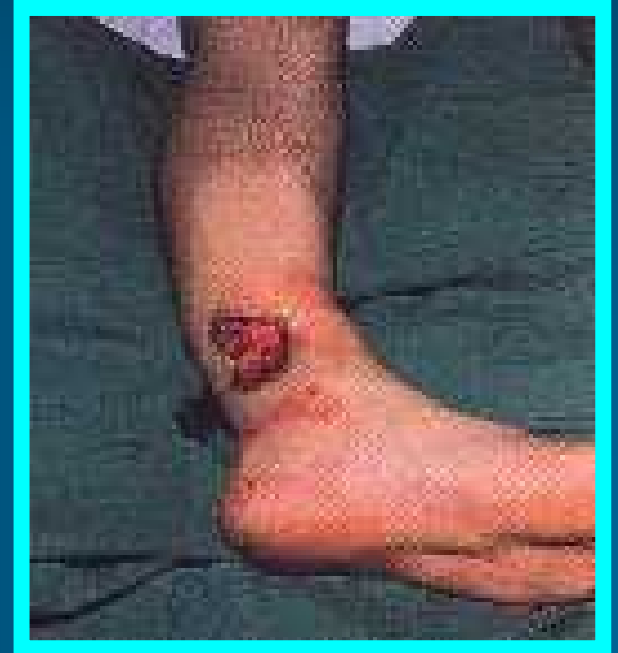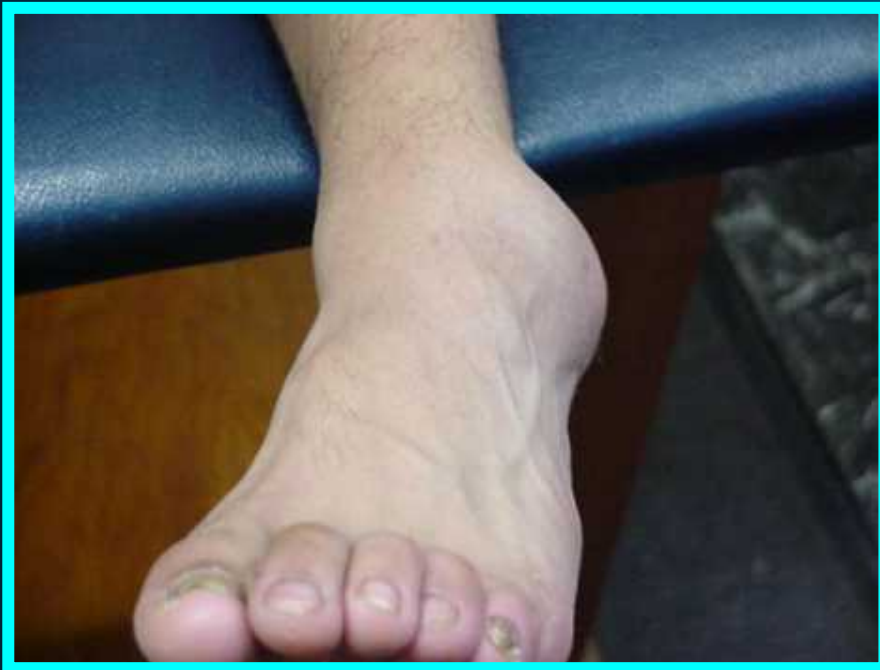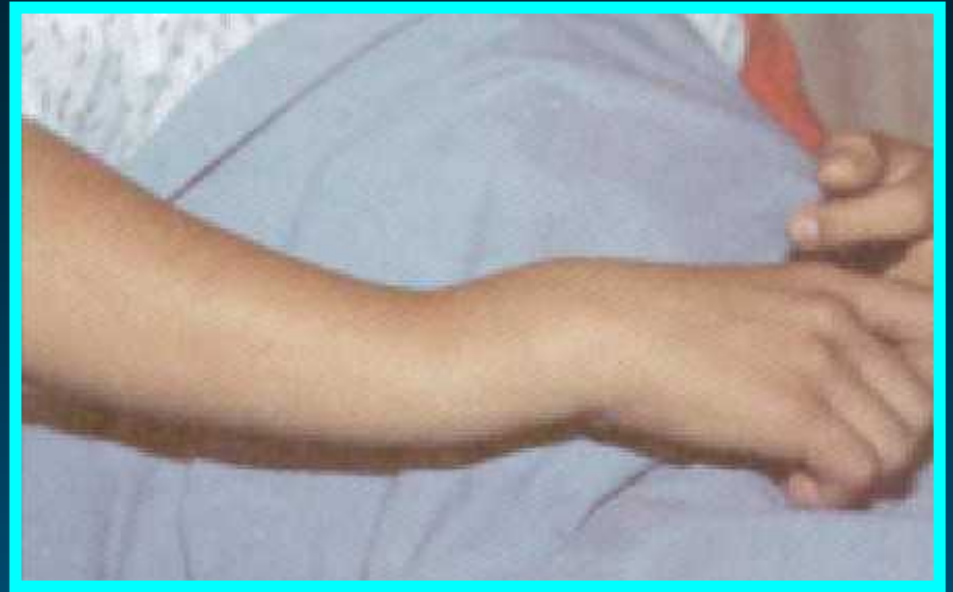- Dolor
- Impotencia funcional
- Tumefacción local
- Equimosis



# TRATAMIENTO

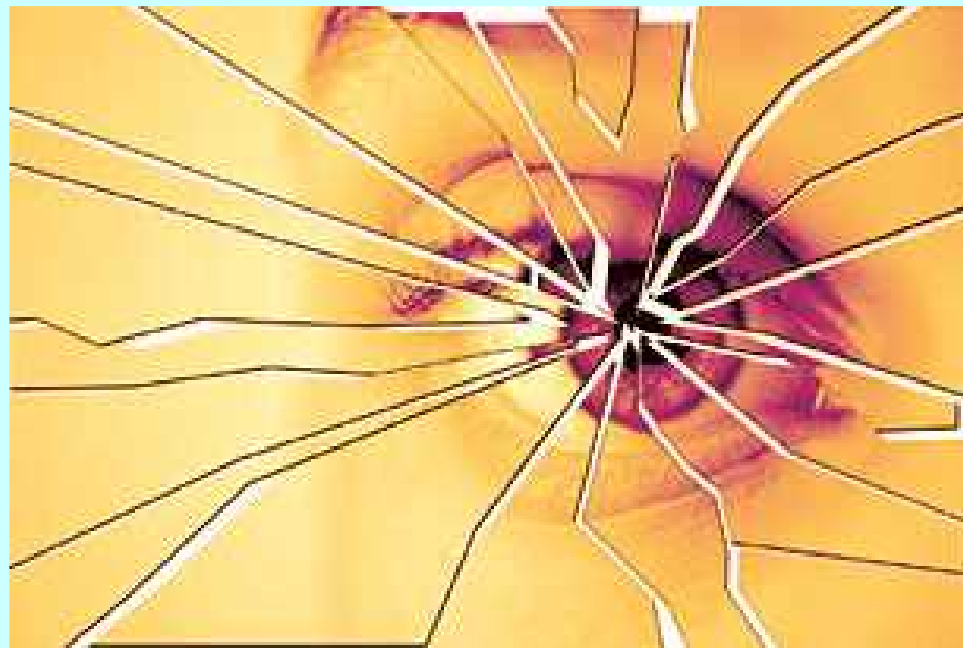
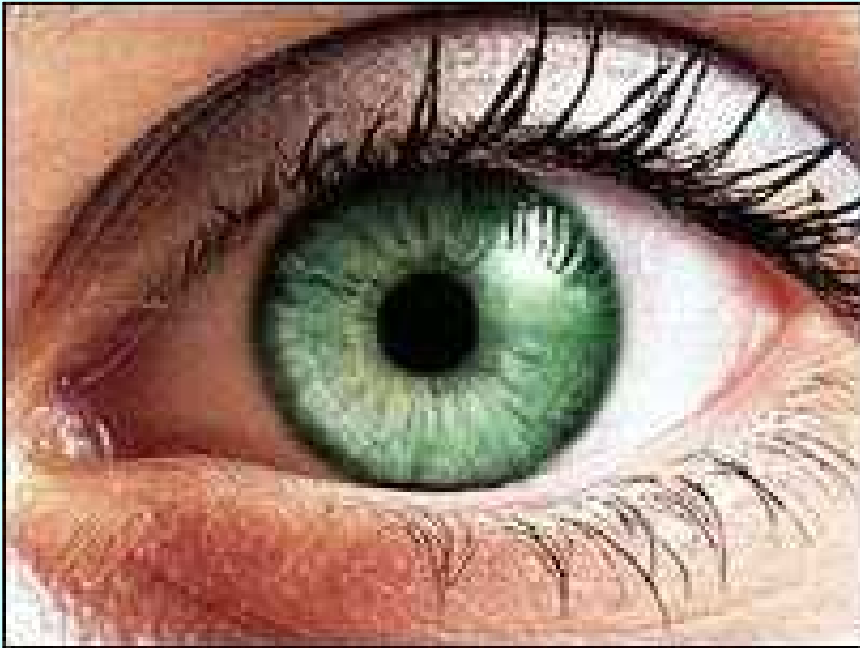- Crioterapia
- Inmovilización
- Elevación de la extremidad
- Reposo
- Específico
- No aplicar masajes ni calor en el primer momento

ANTE LA DUDA:  
¡INMOVILIZAR!





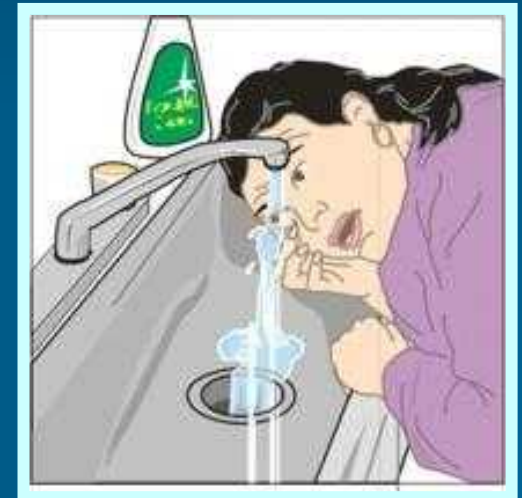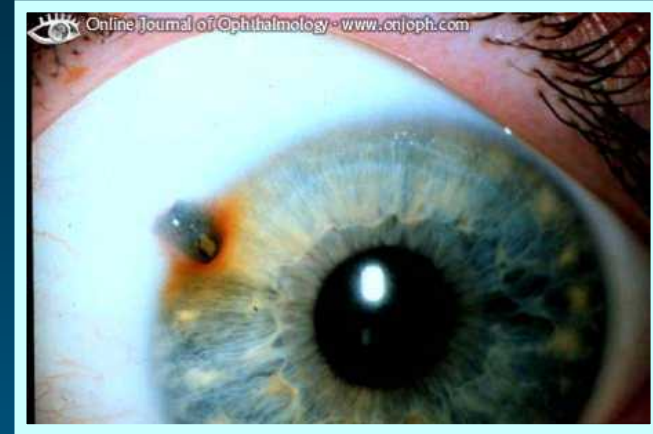# LESIONES OCULARES



# CUERPOS EXTRAÑOS

## Pequeño tamaño y móviles:

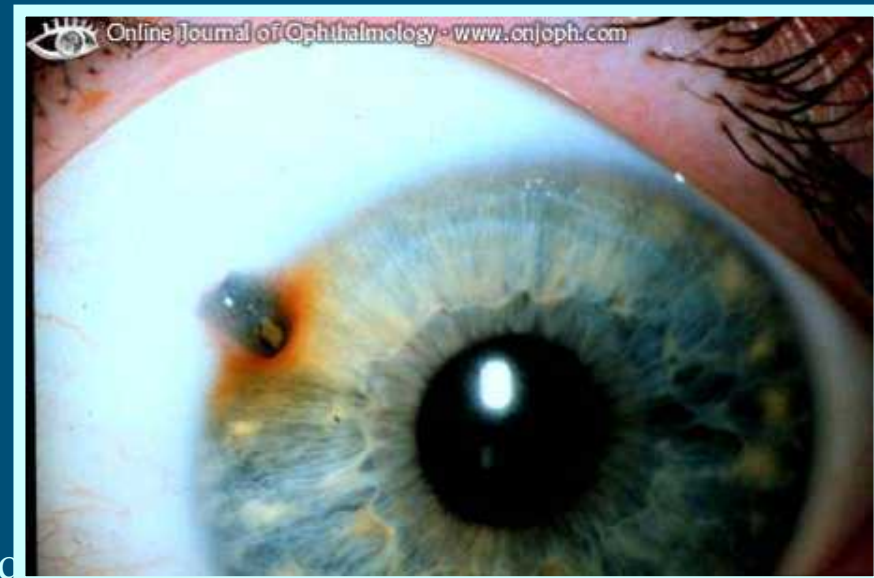- Lagrimeo y pestañeo
- Lavado con suero fisiológico
- Arrastre con gasa estéril
- Párpado superior sobre el inferior
- Eversión del párpado



# CUERPOS EXTRAÑOS

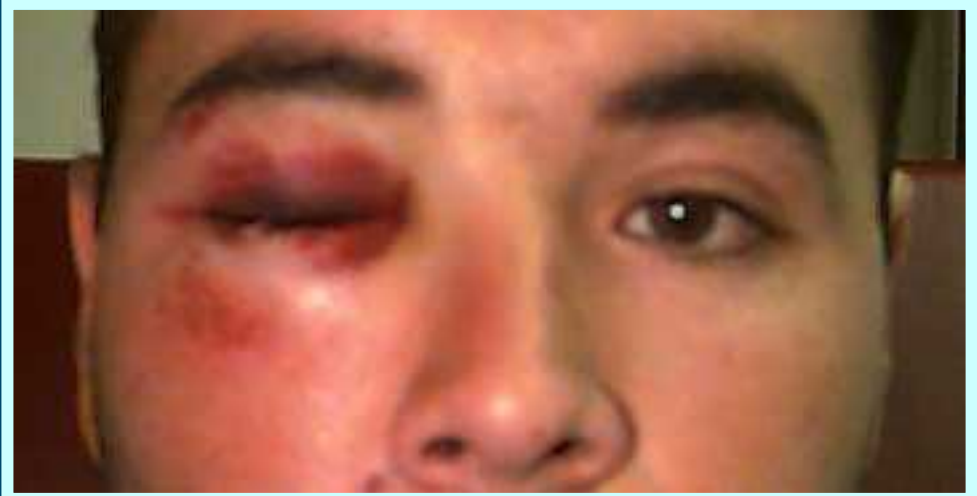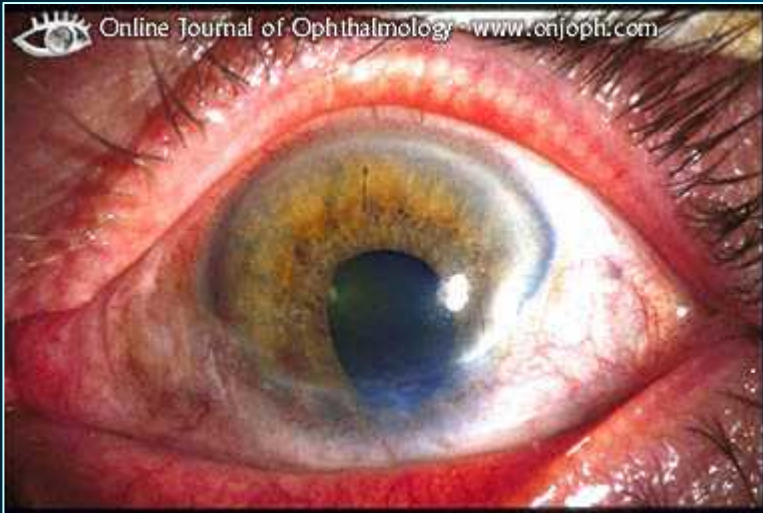## Objeto clavado en el ojo:

- Fijar con gasas estériles y vendar
- Ocluir también el ojo sano



# CONTUSIÓN OCULAR

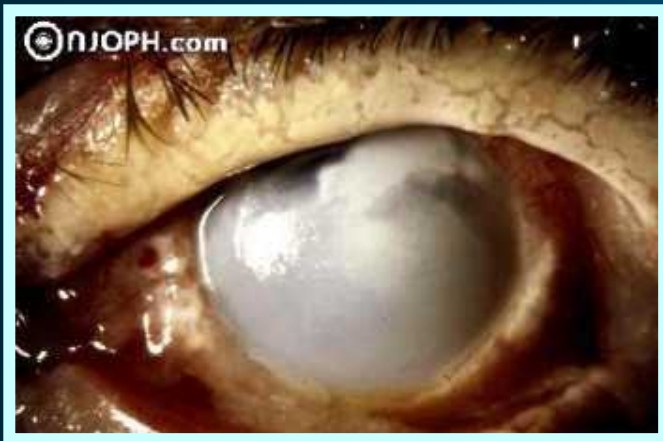- Sangre que cubre el iris y/o la pupila
- Cubrir ambos ojos y trasladar



Carlos Piquer

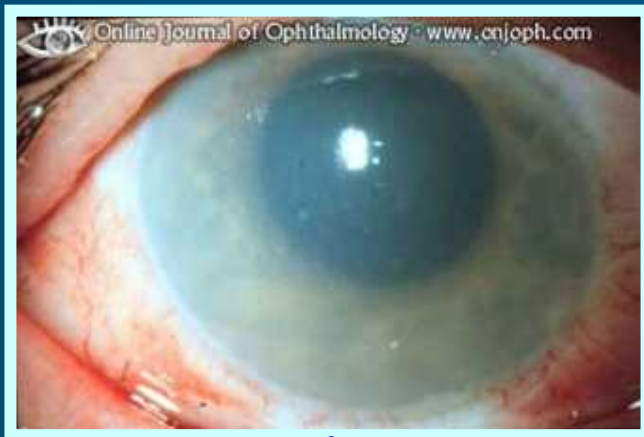# QUEMADURA OCULAR

- Diluir el producto con suero fisiológico
- Irrigación continua
- Cubrir con gasas húmedas
- No aplicar pomadas ni colirios



Lejía

Carlos Piquer



Ácido



A photograph of a surgical site, likely a thoracic or abdominal incision, showing a large, bloody, and open wound. The incision is deep, revealing underlying tissues. The wound is surrounded by white surgical drapes and gauze. The text '¿DUDAS?' is overlaid in the center of the image.

¿DUDAS?